



Chiiki-Renkeishitsu

福岡市歯科医師会 地域連携室

〒810-0041
福岡市中央区大名1丁目12-43

TEL 092-781-6801

直通 090-9579-5949

FAX 092-781-6512

電話受付時間／9:00～16:00（月曜日から金曜日）



福岡市歯科医師会 地域連携室の
ホームページです。
こちらから訪問歯科診療の
お申込みができます


<http://www.fda8020.or.jp/>

福岡市歯科医師会 地域連携室

Q 検索

ADLが低下した入院患者さんの お口の観察ポイント

～ 見逃していませんか？～



福岡市歯科医師会
地域連携室



お口の中は大丈夫ですか？

お口には、食べること・話すこと以外にもたくさんの機能があります。しかし、入院やADLの低下などがきっかけとなり、口腔内には様々な変化が生じます。そのため入院患者さんのお口の健康管理は入院時からの観察と評価が大切になります。

- ・出血や発赤、腫脹はありませんか？
- ・口内炎ができていませんか？
- ・義歯(入れ歯)の下に褥瘡がありませんか？
- ・歯が抜けたままになっていませんか？

高齢だから仕方ないと感じていませんか？

お口の衛生状態を維持することは、誤嚥性肺炎の予防に大きく関わっています。経口摂取していなくても、口腔観察・口腔ケアは必要です。



お口の観察を始める前に

観察する方の日常生活を思い出してください。

- ・義歯を外して食事をしている
- ・食後に歯磨きをしない
- ・ご自身で歯磨きができない
- ・入れ歯をつけたままで、義歯清掃をしていない
- ・経口摂取していない
- ・口臭がある

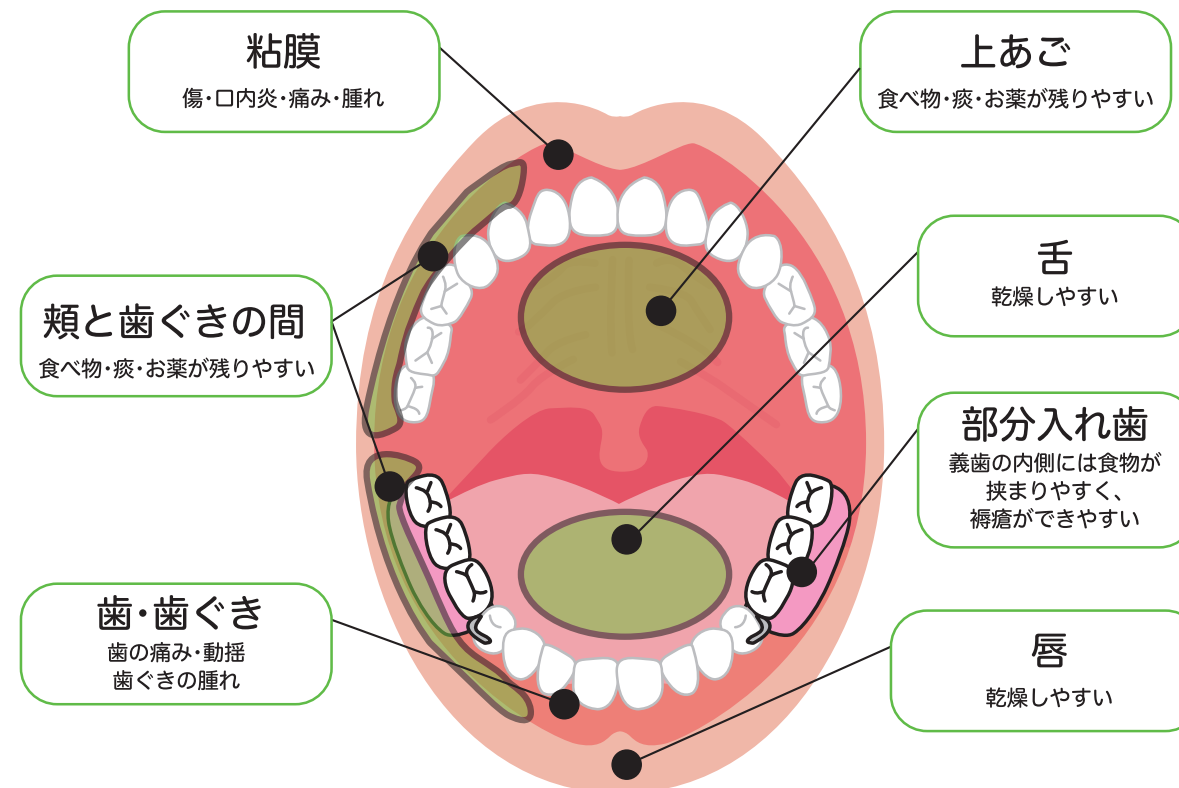
入院中のADLを確認し、整容動作能力を把握しましょう。

※ADL(Activities of Daily Living;日常生活動作)とは、移動・排泄・食事・更衣・洗面・入浴などの日常生活における動作を示します。



お口の中を観察してみましょう！

ペンライトを使用すると観察しやすくなります。

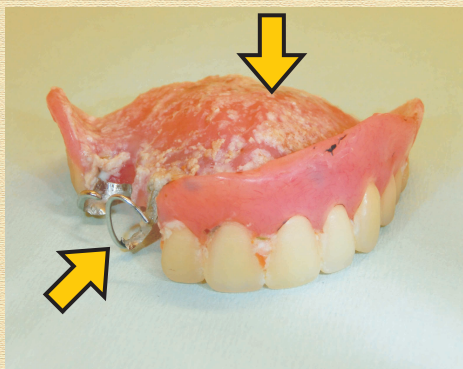


高齢者のお口の中の特徴

- ①入れ歯・治療した歯が多い
- ②自浄作用が弱い
- ③歯根のむし歯や粘膜疾患が増える
- ④食物がお口の中に残りやすい
- ⑤粘膜が乾燥する



高齢者のお口の中で起こりやすいトラブル ①



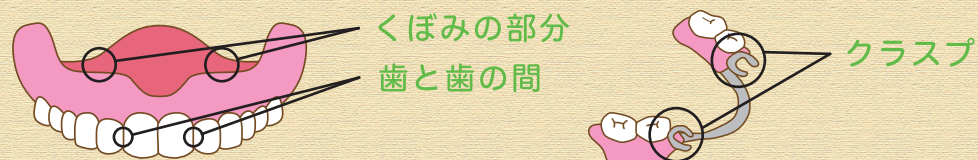
義歯清掃不良

- 入れ歯の表面や裏側、金属部分がヌルヌルしていませんか？
- 食後、入れ歯を外して洗っていますか？
- 就寝中、入れ歯を着けたままにいませんか？

入れ歯の取り扱いポイント

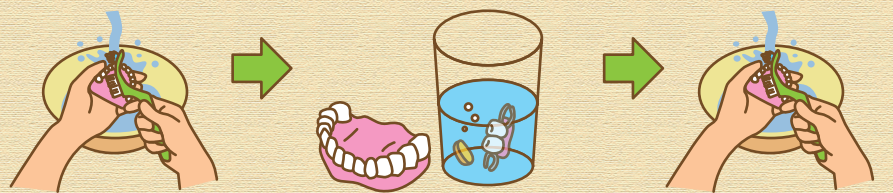
汚れが残りやすい場所

- ・ 総入れ歯：粘膜・歯ぐきにあたる場所・歯と歯の間
- ・ 部分入れ歯：歯にひっかけるバネの部分(クラスプ)、ひっかける歯(鉤歯)



お手入れの方法

- ① 入れ歯を外し、流水下で義歯用ブラシを用いて洗いましょう。(歯磨き粉は使用しない。)
- ② 就寝時は専用のケースに水を入れ保管しましょう。
- ③ 朝、水洗いした後装着しましょう。



水洗い

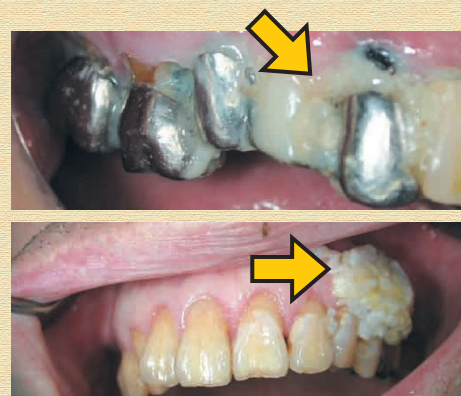
洗浄剤につける

装着前に水洗い

2～3日に1回は義歯洗浄剤を使用しましょう。

高齢者のお口の中で起こりやすいトラブル ②

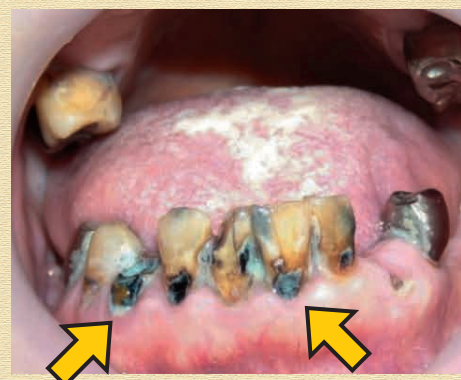
医科歯科連携の必要性 ☆要相談 ☆☆要診察 ☆☆☆緊急性の診察



口腔衛生不良

- 歯垢(汚れ)がついていませんか？
- 口臭はありませんか？
- 歯ぐきが赤く腫れていませんか？
- 歯ぐきから出血はありませんか？
- 非経口摂取の症例では粘膜ケアが最も大切です。

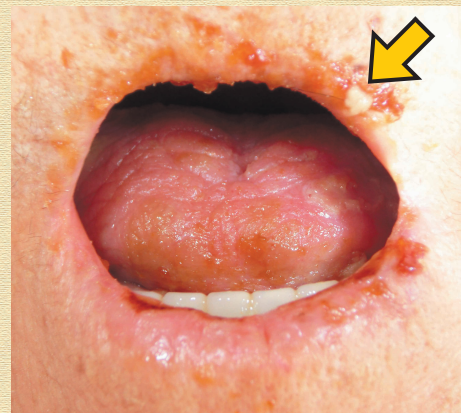
☞ スポンジブラシによる粘膜ケアと歯ブラシによる歯磨きを行いましょう。



根面う蝕(むし歯)

- 歯の表面が黒くなっていませんか？
- 歯に穴があいていませんか？
- 痛みはありませんか？
- 歯垢や散剤が溜まっていませんか？

☞ 歯科に相談しましょう。

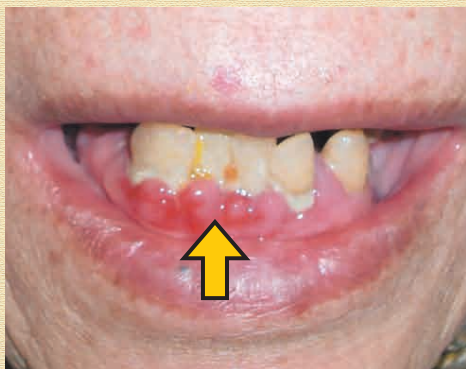

口唇炎

- 口腔乾燥や出血はありませんか？
- 口腔カンジダ症になっていませんか？
- 服用薬による副作用はありませんか？

☞ 医師と相談し、ワセリンやリップクリーム、アクロマイシン軟膏などを用いて口唇を保護しましょう。

高齢者のお口の中で起こりやすいトラブル ③

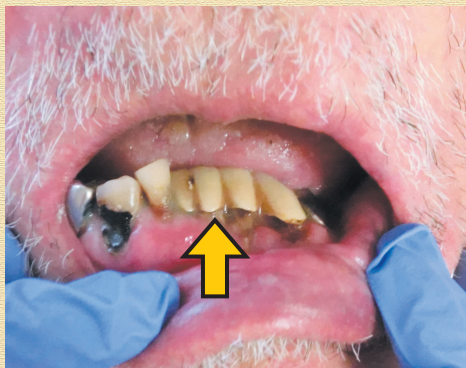

歯肉腫脹

☆☆☆

- 歯ぐきの境目に歯垢(汚れ)がついていませんか？
- 歯ぐきが赤く腫れていませんか？
- 歯ぐきから出血はありますか？
- 食べ物を噛んだ時出血はありますか？
- 歯磨きで痛みはありますか？

☞ 腫れ・出血が酷い場合は歯科に相談しましょう。

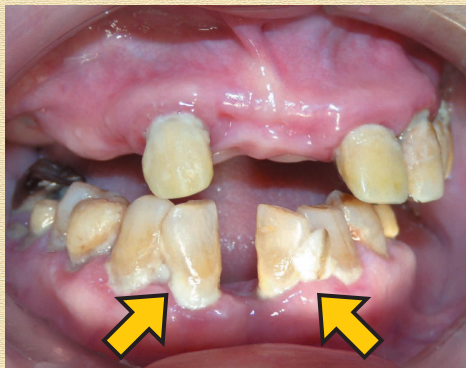


排膿・動揺

☆☆☆

- 歯ぐきや歯ぐきの境目から膿が出ていませんか？
- 歯や被せ物がグラグラ動いていませんか？

☞ 歯科に相談しましょう。



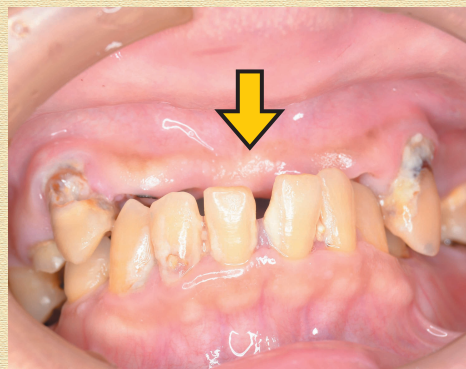
歯石沈着

☆☆

- 歯石が歯の付け根についていませんか？
- 歯磨きで出血しませんか？
- 歯ぐきが腫れていませんか？

☞ 歯科に相談しましょう。

高齢者のお口の中で起こりやすいトラブル ④

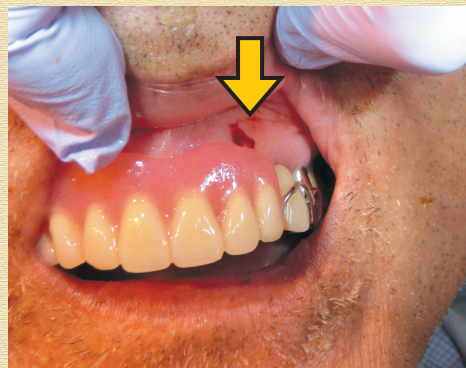

咬合不全

☆

- 上下で噛み合っていない歯はありますか？
- 反対側の歯が歯ぐきに当たっていませんか？
- 歯がどこか欠けていたり、抜けたままになっていませんか？

☞ 歯科に相談しましょう。

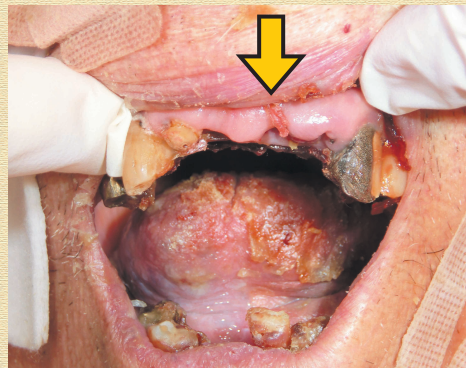


義歯性口内炎

☆☆

- 痛みはありますか？
- 入れ歯で歯ぐきに傷ができていませんか？
- 入れ歯が合わず、お口の中で動いていませんか？
- 入れ歯の着脱時、口腔粘膜を挟んでいませんか？

☞ 歯科に相談しましょう。



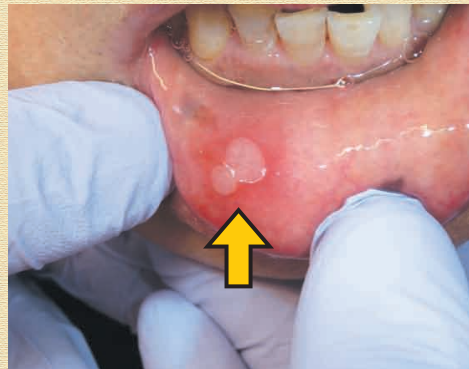重度口腔乾燥

☆☆☆

- 唇、舌、頬粘膜が乾燥して粘膜が剥がれていませんか？
- 舌が乾燥してひび割れていませんか？
- 出血していませんか？

☞ 粘膜ケアを行い、保湿剤で頻回に保湿をしましょう。酷い場合は歯科に相談しましょう。

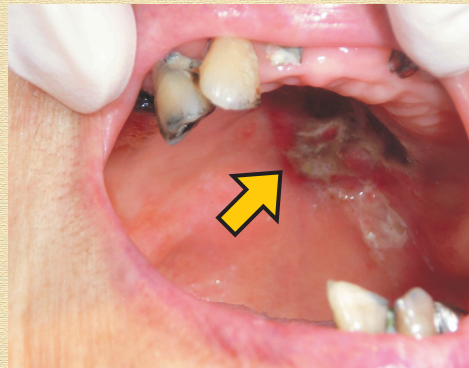
高齢者のお口の中で起こりやすいトラブル ⑤



口内炎(口腔粘膜炎を含む) ☆

- 唇・歯ぐき・舌・粘膜に潰瘍ができていませんか？
- 食べ物や歯ブラシで粘膜を傷ついたり、頬の粘膜を噛んだりしていませんか？
- 抗がん剤治療中ではありませんか？

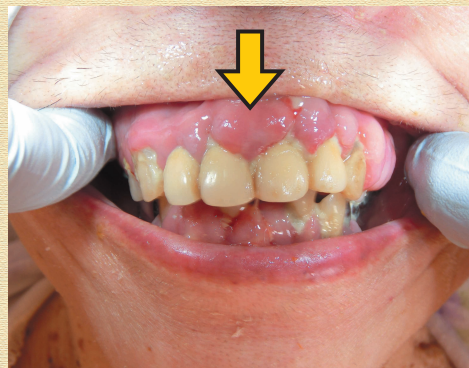
☞ 酷い場合は医師もしくは歯科に相談しましょう。



口腔癌 ☆☆

- 舌や歯ぐきなどの口腔粘膜が赤や白に変色したり、小さな潰瘍はありませんか？
- 触ると固いしこりはありますか？
- 押したとき痛みはありませんか？
- 顔の腫れはありませんか？

☞ 医師に相談しましょう。

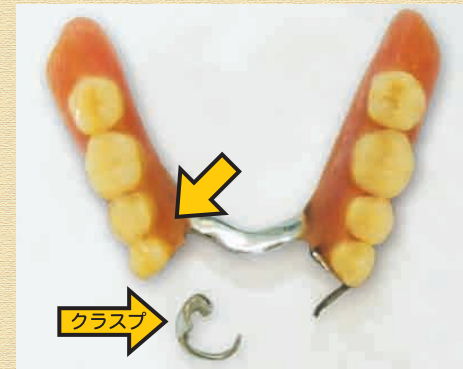


薬物性歯肉増殖症 ☆

- 抗てんかん薬、カルシウム拮抗薬、免疫抑制剤を服用していませんか？
- 歯肉がボコボコと腫れて固くなっていませんか？

☞ 医師もしくは歯科に相談しましょう。

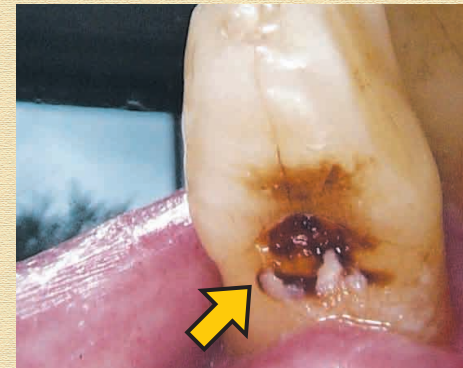その他のトラブル ①



入れ歯の破折 ☆☆☆

- 入れ歯やクラスプが欠けていませんか？
- 入れ歯を取り扱う際、無理に力をかけたり、落としたりしていませんか？

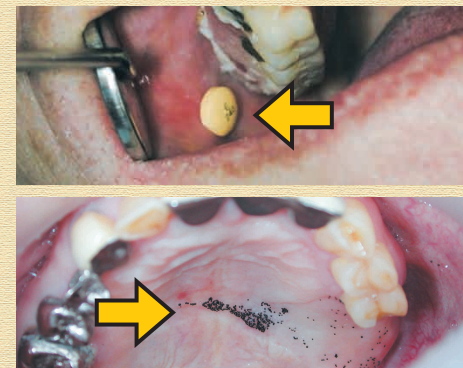
☞ 歯科に相談しましょう。



鉤歯(ひっかける歯)のう蝕 ☆☆

- クラスプがかかっている歯の表面が黒くなっていませんか？
- クラスプがかかっている歯に穴があいて、痛みはありませんか？
- クラスプがゆるくなっていませんか？

☞ 歯科に相談しましょう。

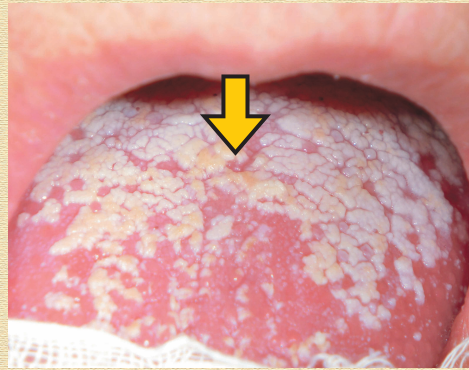


口腔内残薬 ☆

- 上あごや頬の粘膜にお薬が残っていませんか？
- 入れ歯と粘膜の間にお薬が残っていませんか？

☞ スポンジブラシで取り除き、服薬方法を検討しましょう。

その他のトラブル②

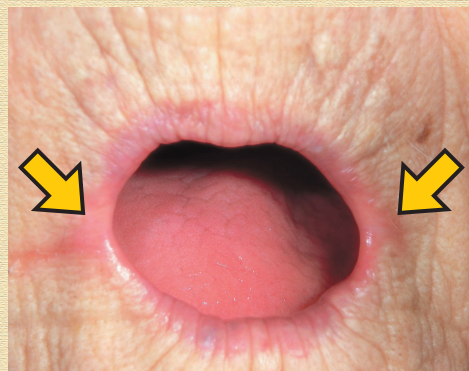


口腔カンジダ症

☆☆

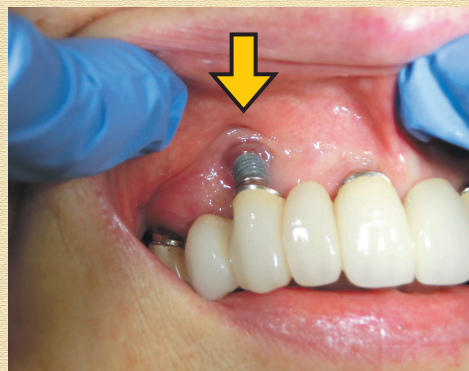
- 舌、頬の粘膜に白い斑点状・線状の海苔のようなものはありますか？
- ステロイド・抗生物質を長期間服用していませんか？

☞ 医師もしくは歯科に相談しましょう。



- 口角に亀裂や腫れ、かさぶたができていませんか？
- 口角にヒリヒリした痛みはありますか？

☞ ワセリンを塗布し、ひどい時は医師もしくは歯科に相談しましょう。



インプラント周囲炎

☆

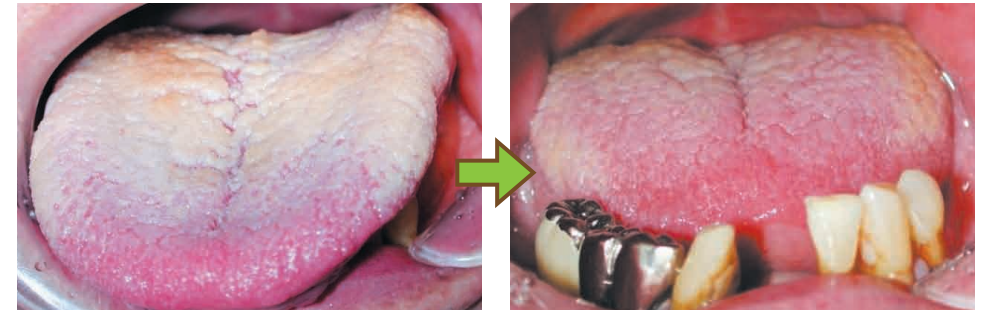
- インプラントの周りが赤くなっていますか？
- インプラントがグラグラ動いていませんか？
- インプラントの周りから膿が出ていませんか？
- 出血はありますか？
- 痛みはありますか？

☞ 歯科に相談しましょう。

写真提供
福岡歯科大学 訪問歯科センター 森田浩光博士、牧野路子博士
福岡リハビリテーション病院 平塚正雄博士のご厚意による

口腔ケアによる改善例

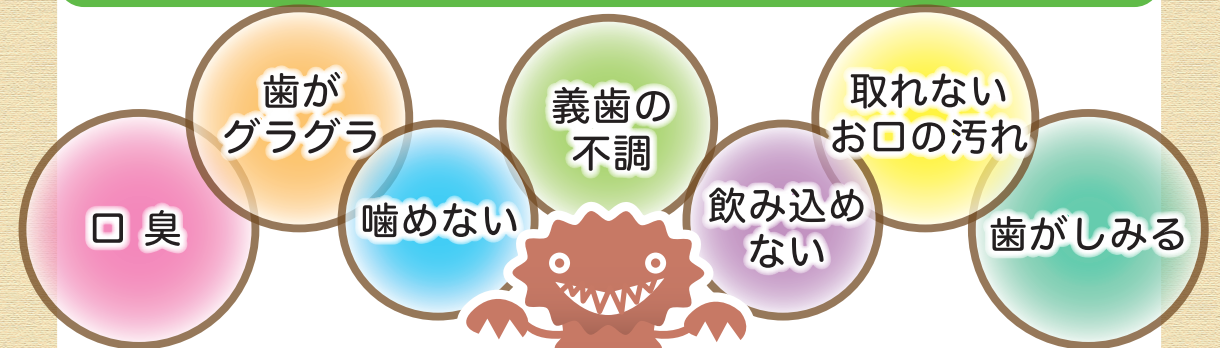歯科衛生士による専門的口腔ケアで
口腔乾燥と舌苔付着が改善した症例



介入前

介入後(2週間経過)

何かおかしい？と感じたら



写真の症例だけでなく、お口の中のトラブルは他にもたくさんあります。
何かおかしい・・・？と感じたら、
かかりつけ歯科医院・地域連携室(092-781-6801)へご連絡ください。

